

Augenentzündungen, Allergien und Luftqualität

■ Mogens Norn

Viele Kunden, die ihren Optiker aufsuchen, haben ernsthafte Probleme mit den Augen. In manchen Fällen tragen sie eine Brille um die Brechkraft des Auges nur geringfügig zu korrigieren. In anderen Fällen ist es nicht schwierig eine schwere Augenrötung zu diagnostizieren, die eventuell auf eine infektiöse bakterielle Konjunktivitis (Abb.1) zurückzuführen ist. Vielleicht ist es auch eine durch Viren verursachte oder allergische Konjunktivitis.

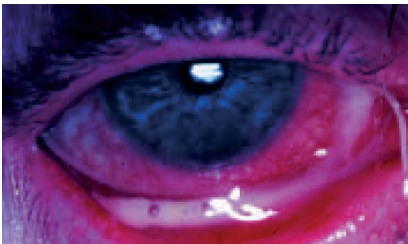


Abb.1 - Akute infektiöse Konjunktivitis.

Viele Patienten mit Augenreizungen oder Entzündungen haben offensichtlich völlig normale Augen, wie die Spaltlampenuntersuchung bestätigt (Biomikroskopie). Dennoch leiden sie unter Kopfschmerzen, brennenden, juckenden und müden Augen – ohne objektive Gründe. Gibt es eine Erklärung für diese Augenbeschwerden? Trockene Augen? Luftverschmutzung?

Das trockene Auge

Man muss sich vor Augen führen, dass ein Mensch mit trockenen Augen in den meisten Fällen andere Beschwerden wie z.B. Brennen, Schmerzen, Reizungen und Unbehagen vorbringt, jedoch selten über trockene Augen allein klagt. Die Symptome sind ein stundenlanges Fremdkörpergefühl in beiden Augen, eventuell täglich mit periodisch auftretenden Sehstörungen. Möglicherweise muss der Patient öfter blinzeln oder die Augen reiben, um die Sehkraft zu verbessern. Es gibt diverse Erkrankungen die zu verminderter Tränensekretion führen: Keratoconjunctivitis sicca (Sjögren-Syndrom), altersbedingte verminderte Tränensekretion, Blepharokonjunktivitis, Schleimhaut-pemphigoid, trockene Augen und umweltbedingt: durch Luftschadstoffe bedingte Keratoconjunctivitis.

All diese Erkrankungen werden durch eine Störung des Tränenfilms auf der Kornea und den Konjunktiva verursacht. Der präokulare Biofilm ist der Tränenfilm vor dem Auge und der Film, der die Konjunktiva bedeckt. Dieser Film besteht aus drei Schichten (Abb. 2). Auf der Epitheloberfläche befindet sich eine unregelmässige Schleimschicht, in der Mitte ein Tränenfilm, vermischt mit Epithelzellen und einigen Schleimflächen und -fäden. Die oberste Schicht ist ein dünner, öliger (Lipid-) Film,

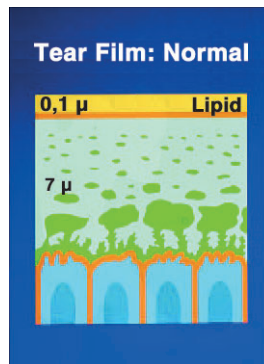


Abb.2 - Normaler Tränenfilm, darunter das Epithel

der dafür verantwortlich ist, dass die Tränenflüssigkeit nicht zu rasch verdunstet. Auf Abb.3 sind die entsprechenden Schichten am Lidrand zu sehen: Die Lipidschicht ist mit Sudan III leuchtend rot eingefärbt, der Tränen-/Schleimfilm mit Chlordioxid (Lissamin-Grün).

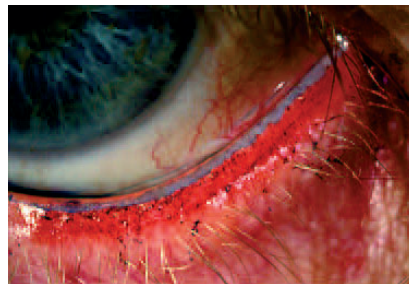


Abb.3 - Der eingefärbte Bereich des lebenden Auges am Lidrand. (Rotes Sudan III und Lissamin Grün).

Keratoconjunctivitis durch Luftverschmutzung

Historisch betrachtet gab es die schlechte Raumluftqualität schon immer, z.B. durch die Verwendung von Kerzen (CO), bevor das elektrische Licht erfunden wurde, in Eskimo-Hütten auf Grönland, wo Öllampen Russ abschieden.

Schlechte Luftqualität findet man insbesondere in modernen, gut isolierten Bürogebäuden, in Gebäuden mit luftgetragenen Partikeln, die von flauschigen Teppichen, Deckenverkleidungen und künstlicher Belüftung mit unzureichenden Filtern oder auch von aussen herrühren. Einige in der Luft enthaltene Substanzen zerstören die im präokularen Film enthaltene Lipidschicht. Die wasserhaltige Schicht des Tränenfilms verdunstet und verursacht Wunden und Geschwüre in der Epithelschicht der Kornea. Zu den lipidzerstörenden Substanzen gehören lipophile organische Komponenten, oberflächenaktive Stoffe, Tabakrauch, Formaldehyd, Pilzsporen, Bakterien, Partikel von gummi-

haltigen Bodenbelägen etc. Die Lipidschicht des Tränenfilms bildet sich zurück. Diese Schicht ist normalerweise nur 0,0001 mm dick (100 nm). Die Lipidschicht kann unter der Spaltlampe sichtbar gemacht werden. Sie sieht aus wie Benzin in einer Wasserpfütze. Es entstehen Regenbogenfarben, die von der Lipidschicht reflektiert werden. Im Auge kann die Lipidschicht semi-quantitativ durch die Interferenz-Methode gemessen werden, die 1969 durch McDonald eingeführt wurde.

Untersuchungsmethoden

Die Spaltlampe sollte mit einer matten Glasplatte vor dem Spiegel versehen sein, damit eine maximale diffuse Beleuchtung entsteht. Die Spaltlampe wird genau auf die vorderste Oberfläche des Films vor der Kornea gerichtet, d.h. ein wenig vor der üblichen Fokussier-Ebene des Hornhautepithels. Das Patientenauge sollte geöffnet sein. Der Lidfilm wird in 15-20-facher Vergrößerung mit der schwarzen Pupille im Hintergrund bei indirekter Beleuchtung untersucht und die Reflexion im Spaltlampenspiegel beobachtet.

Wenn die Lipidschicht um 200 nm stark ist, werden rote Unterbrechungen sichtbar. Wenn die Schicht farblos ist, sollte der Patient langsam das Augenlid schliessen, bis das Farbphänomen erscheint. Das Verhältnis zwischen dem normalen Abstand zwischen Ober- und Unterlid und dem Abstand, in dem die ersten Farben erscheinen, zeigt die Dicke der Lipidschicht an. Wenn die Lidspalte halbiert werden muss, ist die Schicht 100 nm dick. Die meisten Patienten weisen diesen Wert auf. Wenn keine Farben erscheinen, wird der Patient gebeten die Lidspalte sehr langsam zu schliessen, alternativ legt der Untersuchende den Finger auf das Unterlid des Patienten und schiebt das Lid langsam nach oben, bis die rote, auf eine Unterbrechung hinweisende Farbe erscheint. Bei Keratoconjunctivitis ist die Lipidschicht auf ca. 20 nm reduziert, d.h. es erscheint keine Farbe bis das Lid zu 9 Zehntel geschlossen ist. Die Lipidschicht kann auch durch ein Spaltlampen-Photometer gemessen werden (Olsen, 1985).

Es ist wichtig, dass dieser Interferenz-Test im Bereich des verunreinigten Arbeitsplatzes stattfindet oder frühestmöglich nach der Arbeit in den Untersuchungsräumen des Optikers. Bei Keratoconjunctivitis wird die Wasserschicht in Tränenfilm ebenfalls aufgrund der Verdunstung des Tränenfilms durch die sehr dünne Lipidschicht reduziert. Dies kann durch die Aufbruch-Methode (Abb. 4) nachgewiesen werden. Das Auge wird mit Fluorescein eingefärbt und die Zeit von der Öffnung des Auges bis zur Unterbrechung des

Tränenfilms gemessen. Liegt die Filmstabilität unter 10 sec, liegt eine Erkrankung vor, möglicherweise Keratoconjunctivitis durch Luftverschmutzung oder Keratoconjunctivitis sicca (Norn 1983, 1992).

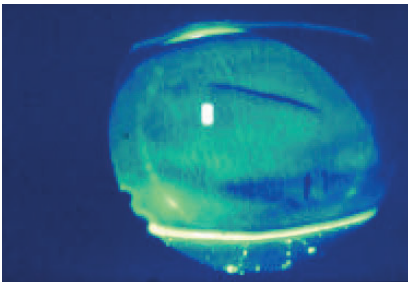


Abb.4 - Mit Fluorescein eingefärbtes vitales Auge mit einer horizontalen Unterbrechung des präkornealen Tränenfilms.

Eine weitere Methode Keratoconjunctivitis zu diagnostizieren ist, das Auge mit 1%-igem Bengalisch Rot oder dem weniger irritierenden Lissamin-Grün einzufärben (Abb. 5). Bei Keratoconjunctivitis werden trockene Epithelzellen als gefärbte Punkte sichtbar. Bei mehr als 50 Punkten innerhalb einer Ansammlung von Einfärbungen, häufig nasal oder nach unten gelegen, liegt Keratoconjunctivitis durch Luftverschmutzung vor (Franck, 1986). Bei Keratoconjunctivitis sicca beobachten wir eine eher punktförmige Einfärbung in den exponierten Bereichen, meist dreieckig nasal oder temporal gelegen, und einen Strich unterhalb der Kornea, der bis zu zwei Drittel des unteren Korneabereichs mit einschließt. Viele andere Methoden sind ebenfalls dazu geeignet das trockene Auge zu untersuchen (Kristallisation der Tränenflüssigkeit, Rolando 1984, die Tränenproduktion nach Schirmer, die Untersuchung des Schaums im Canthus, Zytologie der Tränenflüssigkeit mittels eines mikropipillaren Schlauchs oder einer Konjunktival-Pipette, oder der Granulozyten-Esterase (Norn 1992).

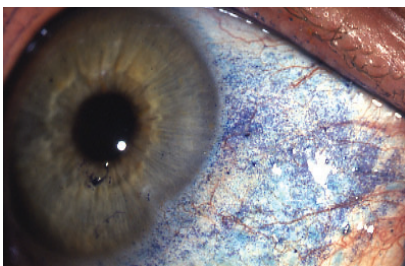


Abb.5 - Einfärbung der Keratoconjunctivitis sicca mit Lissamin Grün.

Abhilfemaßnahmen

Es ist wichtig, trockene Augen und besonders Keratoconjunctivitis zu erkennen. Durch Prophylaxe können Schadstoffe in der Luft beseitigt werden. Von Luftverunreinigungen kann man in modernen Bürogebäuden wie Wohnbereichen bei entsprechender Exposition ausgehen, in denen Personen über Augenbeschwerden klagen, eventuell ebenso über Atemwegsprobleme oder Beschwerden im Hals-Nasen-Ohren-Bereich. Dies ist insbesondere in den letzten Arbeitsstunden des

Tages der Fall oder wenn keine Möglichkeit besteht an die frische Luft zu gehen. Diese Symptome klingen üblicherweise in Urlaubszeiten oder am Wochenende ab.

Nicht jeder Patient leidet unter umweltbedingter Luftverschmutzung. Manche Menschen sind so robust, dass sie keinerlei Symptome aufweisen. Andere besitzen eine niedrigere Abwehrschwelle gegenüber Beschwerden durch Luftschadstoffe. In manchen Fällen verursacht die Kombination von Schadstoffen und die Tendenz zum trockenen Auge Beschwerden (Blepharitis mit einer Produktion von Lipiden mit zu hohem Schmelzpunkt, das Tragen von Kontaktlinsen, Keratoconjunctivitis sicca, altersbedingte reduzierte Tränensekretion etc.). Eine gute Luftqualität ist auch zu Hause sehr wichtig, besonders für alte Menschen, die viel im trockenen Magnetfeld des Fernsehers sitzen, in vielen Fällen in einer hohen Raumtemperatur, die ein erhöhtes Mass an Staubzirkulation verursacht.

Behandlung von Keratoconjunctivitis

Für ältere Menschen zu Hause: Trockene Räume durchlüften, die Raumtemperatur reduzieren, Spaziergänge im Freien. Luftbefeuchter können Schimmelpilzbildung fördern und sind daher nicht zu empfehlen. Bei mobilen Luftreinigungssystemen mit HEPA-Filter sollte man sich für solche mit Leistungszertifizierung entscheiden. Die Filterstandzeiten sollten elektronisch überwachbar sein.

Bürogebäude: Entfernung von Bodenbelägen mit Gummi, Isolierung von Druckern, regelmäßige Reinigung von Ventilationsfiltern, Luft-Partikelkonzentrationsmessungen, Bausanierung, Optimierung von Arbeitsplätzen (Staubbeseitigung, Schutz der Augen, Ersetzen gefährlicher Materialien durch ungefährliche etc.) Keratoconjunctivitis kann örtlich mit künstlichen Tränen (mukomimetische Augentropfen) während der letzten Arbeitsstunden behandelt werden. Der Prophylaxe und Luftverbesserung wird jedoch bei der Behandlung besondere Aufmerksamkeit gewidmet.

Eine falsche topische Behandlung der Keratoconjunctivitis ist u.U. gefährlich für das Auge. Mit antibiotikahaltigen Tropfen werden Bakterien resistent, und das Auge kann von schwerer Keratitis befallen werden. Steroidhaltige Augentropfen führen in manchen Fällen zum Glaukom. Im Fall von antiallergischen oder gegen Keratoconjunctivitis unwirksamen Tropfen kann das Auge allergisch auf Konservierungsstoffe reagieren. Patienten mit Keratoconjunctivitis profitieren kaum von einer physiologischen Salzlösung (Reizung). Salben oder Öle verschlimmern das trockene Auge, indem sie die Aufbruchzeit reduzieren und die normale Lipidschicht des Tränenfilms zerstören.

Literaturhinweise

- Franck C (1986) **Eye symptoms and signs in buildings with indoor climate problems** Acta Ophthalmol.Scand. 64:306-311.

- Mc Donald J (1969) **Surface phenomena of the tear film** Am J. Ophthalmol. 67:54-64.
- Norn M (1983) **External eye, methods of examination** Scriptor, Copenhagen. 1-212.
- Norn M (1992) **Pollution keratoconjunctivitis, a review** Acta Ophthalmol. Scand. 70:269-273
- Olsen T (1985) **Reflectometry of the precorneal film** Acta Ophthalmol.Scand. 63:432-438.

Der Autor befasst sich seit über 40 Jahren mit dem Problem des trockenen Auges und dem damit einhergehenden Thema der Umweltfaktoren. Seine Forschung setzte konsequent die Pionierarbeit seines schwedischen Kollegen und Arztes H. Sjögren fort (Sjögren-syndrom). Dr. Sjögren's Forschungsgebiet war bereits 1930 dem trockenen Auge gewidmet. In diesem Zusammenhang wurde auch der Begriff der "Arthritis" im Auge bekannt. In Nordeuropa wurden diese Beschwerden aufgrund der längeren Aufenthaltsdauer in Innenräumen zuerst beobachtet. Die Forschung im Bereich Umwelt und Auge fand durch die ständige Zunahme der Luftverschmutzung in den Innenräumen zunehmend Beachtung. Immissionen von Bau- und Dekorationsmaterialien, Büromaschinen, das Verhalten der Menschen sowie Umwelteinflüsse in Innenräumen gelten als die wesentlichen Faktoren der Luftbelastung in Innenräumen. Dass bei Lungen-, Atemwegs- und Hauterkrankungen die Frage der internen Luftqualität diskutiert wird ist allgemein bekannt. Bislang weniger beachtet ist der Sachverhalt, dass die Bindehaut- und Lidentzündungen zunehmend von allergischen Beschwerden bzw. Umweltfaktoren tangiert werden.

Prof. Dr. med Mogens Norn

- Chefarzt der Augen Chirurgie am Städtischen Hospital sowie Hvidovre Hospital Copenhagen 1966-1989
- Professor für Augenmedizin an der Universität Copenhagen 1975-1989
- Chef-Editor für die Acta Ophthalmologica Scandinavica 1975-1988
- Wissenschaftlicher Berater und Trustee am Historischen Museum für Medizin der Universität Copenhagen seit 1990

Hersteller von zertifizierten Reinraumgerätschaften:

INCEN AG
Blumenfeldstrasse 15
9403 Goldach
Schweiz

Tel. +41 71 844 08 44
Fax +41 71 844 08 45
E-mail: info@incen.com